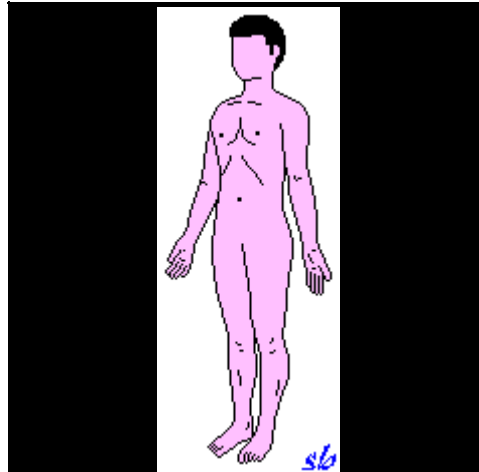


PRINCIPALI MOVIMENTI DEL CORPO E MUSCOLI ANTAGONISTI

Testo e disegni di Stelvio Beraldo

Sporttraining.net

Posizione anatomica

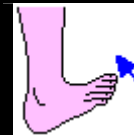

Nota: Posizione del corpo a cui si riferiscono i movimenti descritti. Nei movimenti verso il suolo non viene considerato l'effetto della gravità.

MOVIMENTI DEL PIEDE

FLESSIONE DORSALE (flessione)

- Estensore lungo delle dita
- Estensore lungo dell'alluce
- Tibiale anteriore
- Peroneo anteriore
- Pedidio (o Estensore breve delle dita)



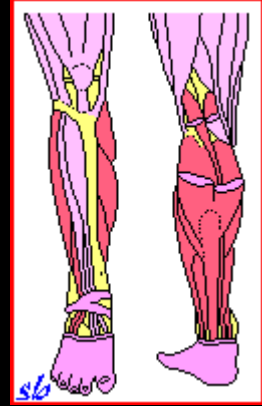
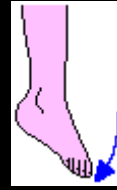FLESSIONE PLANTARE (estensione)

- Gemelli (o Gastrocnemio)
- Soleo
- Peroneo lungo
- Flessore lungo delle dita
- Flessore lungo dell'alluce

Azione secondaria:

- Peroneo breve
- Tibiale posteriore
- Flessore breve delle dita
- Plantare gracile

Nota: La flessione plantare del piede, eseguita con la gamba flessa, avvicina i capi di inserzione dei Gemelli che, pertanto, agiscono con scarsa efficacia.




PRONAZIONE (eversione)

- Peroneo lungo
- Peroneo breve
- Peroneo anteriore

Azione secondaria:

- Estensore lungo delle dita
- Pedidio (o Estensore breve delle dita)

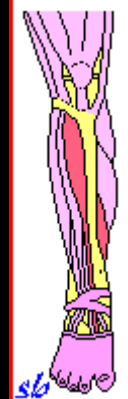
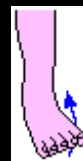

SUPINAZIONE (inversione)

- Tibiale anteriore
- Tibiale posteriore
- Estensore lungo dell'alluce

Azione secondaria:

- Flessore lungo delle dita
- Flessore breve delle dita
- Flessore lungo dell'alluce
- Plantare gracile

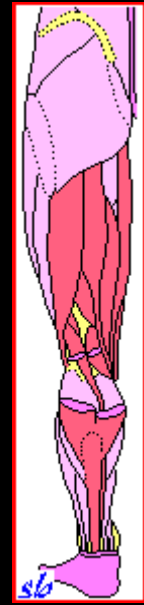
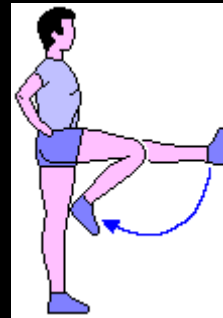


MOVIMENTI DELLA GAMBA

FLESSIONE

- Bicipite femorale
- Semitendinoso
- Semimembranoso
- Sartorio
- Gracile (o Retto interno)
- Gemelli (o Gastrocnemio)
- Popliteo
- Plantare gracile

Nota: La flessione della gamba, eseguita con il busto inclinato avanti (flessione del bacino sulle cosce), allontana i capi di inserzione dei muscoli Bicipite femorale (capo lungo), Semitendinoso e Semimembranoso che, pertanto, agiscono con maggiore efficacia.

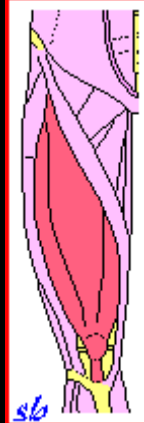
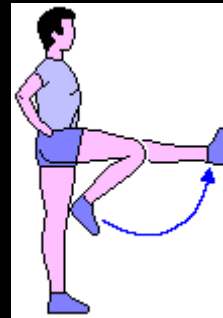


ESTENSIONE

Quadricipite femorale, formato da quattro fasci:

- Retto anteriore
- Vasto laterale
- Vasto intermedio
- Vasto mediale

Nota: L'estensione della gamba, eseguita dalla posizione di coscia flessa sul bacino, avvicina i capi di inserzione del Retto anteriore che, pertanto, agisce con scarsa efficacia.



MOVIMENTI DELLA COSCIA

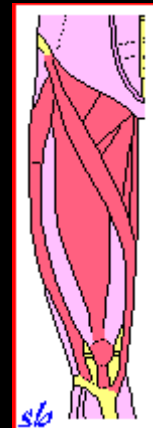
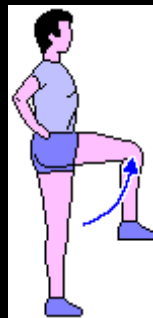FLESSIONE

- Psoas iliaco
- Sartorio
- Tensore della fascia lata
- Pettineo
- Quadricipite femorale (Retto anteriore)

Azione secondaria:

- Lungo adduttore (o 1° adduttore)
- Breve adduttore (o 2° adduttore)
- Gracile (o Retto interno)

Nota: La flessione della coscia sul bacino, eseguita con la gamba flessa, avvicina i capi di inserzione dei muscoli Semitendinoso, Semimembranoso e Bicipite femorale (capo lungo), antagonisti dei flessori. Pertanto il movimento risulterà più ampio.



ESTENSIONE

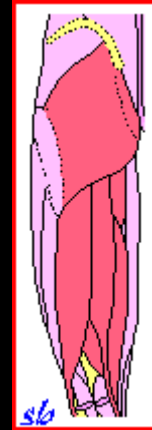
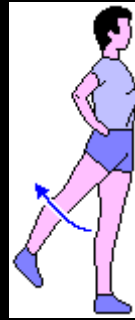- Grande gluteo
- Bicipite femorale (capo lungo)
- Semitendinoso
- Semimembranoso

Azione secondaria:

- Grande adduttore (o 3° adduttore)
- Piriforme
- Quadrato femorale

Nota:

- L'estensione della coscia, eseguita con la gamba flessa, avvicina i capi di inserzione dei muscoli Bicipite femorale (capo lungo), Semitendinoso e Semimembranoso che, pertanto, agiscono con scarsa efficacia.
- L'estensione della coscia, eseguita con il busto inclinato avanti (flessione del bacino sulle cosce) e arto teso, allontana i capi di inserzione dei muscoli Bicipite femorale (capo lungo), Semitendinoso e Semimembranoso che, pertanto, agiscono con maggiore efficacia.

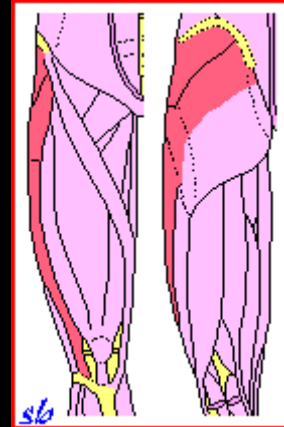
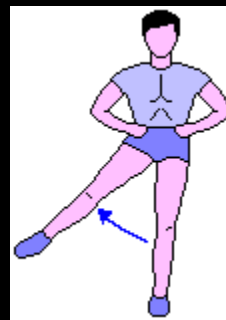


ABDUZIONE

- Medio gluteo
- Piccolo gluteo
- Tensore della fascia lata
- Grande gluteo (fasci superiori)

Azione secondaria:

- Piriforme
- Otturatore interno

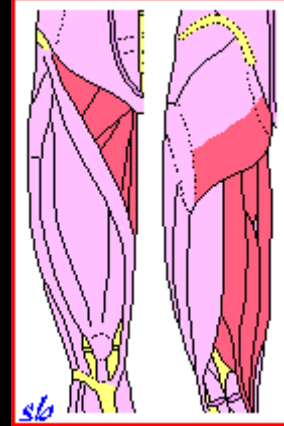
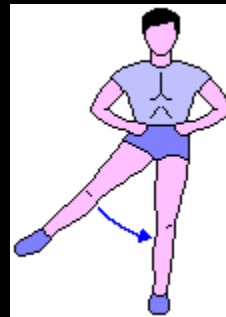


ADDUZIONE

- Grande adduttore (o 3° adduttore)
- Lungo adduttore (o 1° adduttore)
- Breve adduttore (o 2° adduttore)
- Gracile (o Retto interno)
- Psoas iliaco

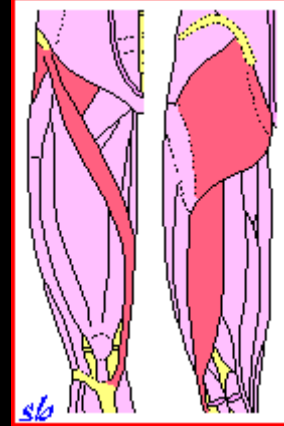
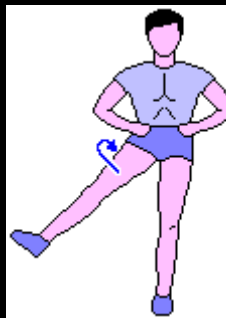Azione secondaria:

- Semitendinoso
- Semimembranoso
- Grande gluteo (fasci inferiori)
- Pettineo
- Otturatore esterno



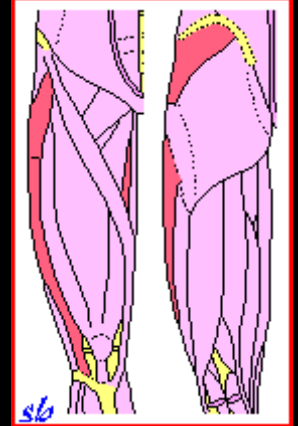
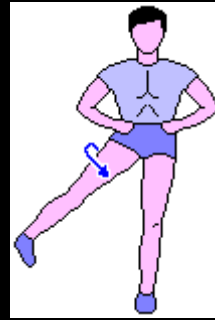
ROTAZIONE ESTERNA

- Quadrato femorale
- Piriforme
- Otturatore interno
- Otturatore esterno
- Grande gluteo
- Medio gluteo (fasci posteriori)
- Piccolo gluteo (fasci posteriori)
- Sartorio
- Psoas iliaco
- Bicipite femorale (capo lungo)



ROTAZIONE INTERNA

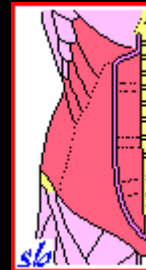
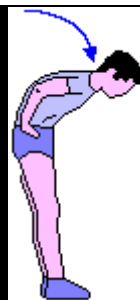- Medio gluteo (fasci anteriori)
- Piccolo gluteo (fasci anteriori)
- Grande adduttore (o 3° adduttore)
- Tensore della fascia lata



MOVIMENTI DEL TRONCO

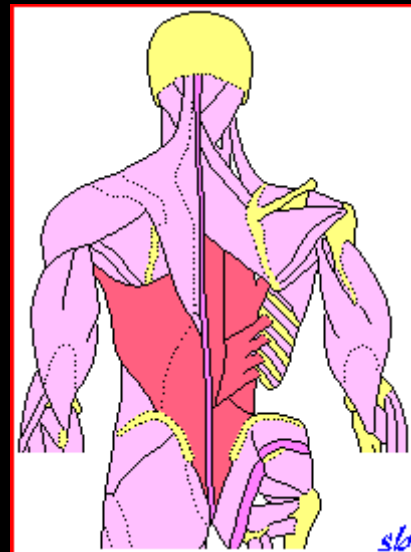
FLESSIONE

- Retto dell'addome
- Obliqui interni (o Piccoli obliqui)
- Obliqui esterni (o Grandi obliqui)



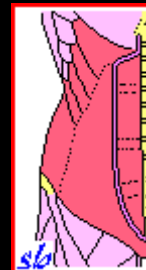
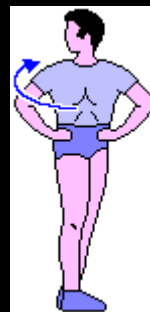ESTENSIONE

- Sacrospinale (Ileocostale e Lunghissimo del dorso)
 - Spinali
 - Interspinali
 - Multifidi
 - Intertrasversari
- Azione secondaria:
- Quadrato dei lombi
 - Gran dorsale
 - Dentato posteriore inferiore



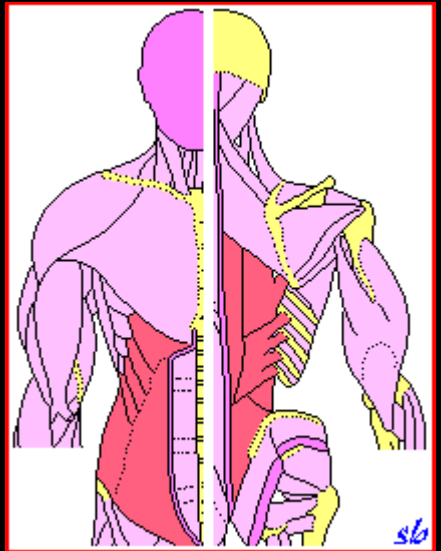
ROTAZIONE

- Obliquo esterno (o Grande obliquo)
- Obliquo interno (o Piccolo obliquo)
- Trasverso
- Multifidi



INCLINAZIONE LATERALE (flessione laterale)

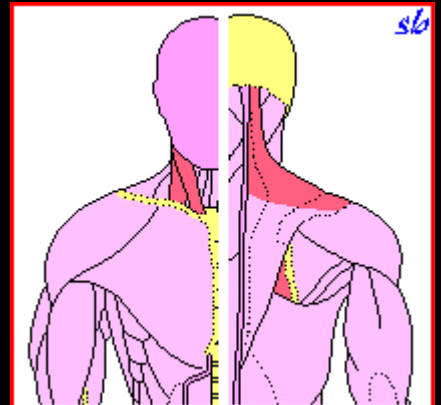
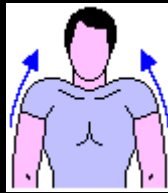
- Quadrato dei lombi
- Sacrospinale (Ileocostale e Lunghissimo del dorso)
- Psoas iliaco
- Dentato posteriore inferiore
- Spinali
- Interspinali
- Multifidi
- Intertrasversari
- Obliquo esterno (o Grande obliquo)
- Obliquo interno (o Piccolo obliquo)



MOVIMENTI DELLA SPALLA

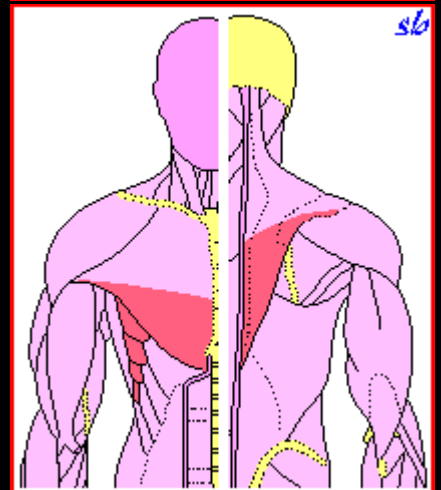
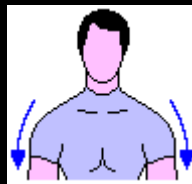
ELEVAZIONE

- Elevatore della scapola (o Angolare della scapola)
- Trapezio (fasci superiori)
- Sternocleidomastoideo
- Grande romboide
- Piccolo romboide



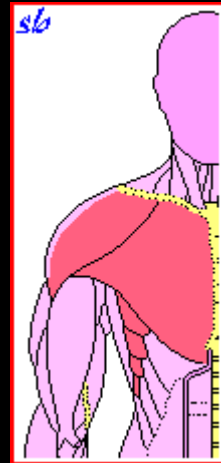
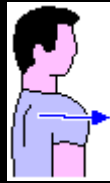ABBASSAMENTO (depressione)

- Piccolo pettorale
- Trapezio (fasci inferiori)
- Succlavio
- Gran pettorale (fasci inferiori)
- Gran dentato



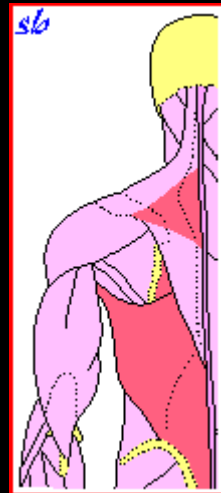
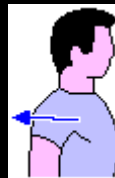ANTEPOSIZIONE

- Piccolo pettorale
 - Gran dentato
 - Succlavio
- Azione secondaria:
- Gran pettorale
 - Deltoide (fasci anteriori)



RETROPOSIZIONE

- Trapezio (fasci medi)
- Grande romboide
- Piccolo romboide
- Gran dorsale



MOVIMENTI DEL BRACCIO

ABDUZIONE ED ELEVAZIONE

IN ALTO (in fuori ed in fuori-alto)

Da 0° a 90°:

- Deltoide
- Sopraspinato

Da 90° a 150°:

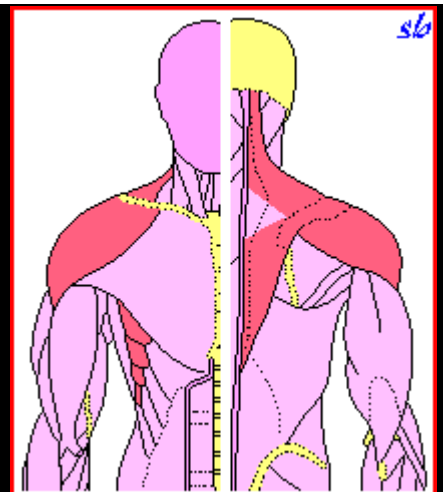
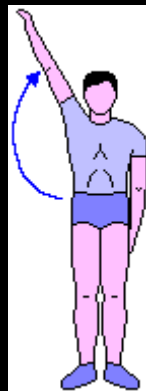
- Gran dentato
- Trapezio (fasci superiori e inferiori)

Oltre 150° (inclinazione laterale del tronco):

- Quadrato dei lombi
- Sacrospinale
- Psoas iliaco
- Obliquo esterno (o Grande obliquo)
- Obliquo interno (o Piccolo obliquo)

Nota:

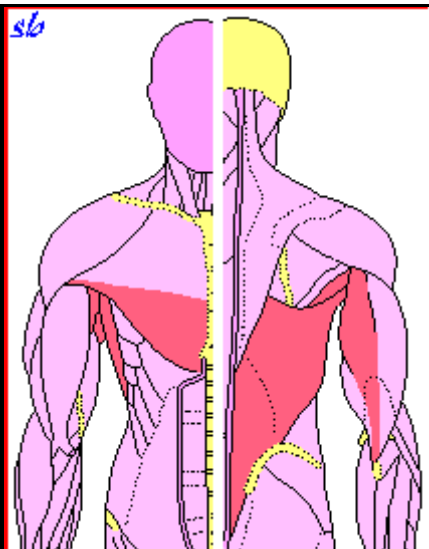
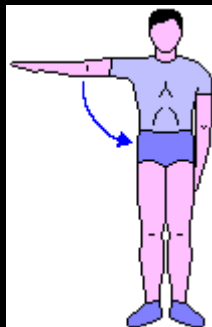
- da 90° a 150° agisce la scapola con una rotazione, trascinando l'omero;
- oltre 150° agisce il tronco che si inclina lateralmente e indietro.



ADDUZIONE

- Gran dorsale
- Gran pettorale (fasci inferiori)
- Grande rotondo
- Sottoscapolare
- Tricipite brachiale (capo lungo)
- Coracobrachiale

Nota: se il braccio parte dall'alto agiscono anche i muscoli che abbassano la spalla.



ANTEPOSIZIONE ED ELEVAZIONE IN ALTO (flessione in avanti e in avanti-alto)

Da 0° a 60°:

- Deltoide (fasci anteriori)
- Coracobrachiale
- Bicipite brachiale (capo breve)
- Gran pettorale (fasci superiori)

Da 60° a 120°:

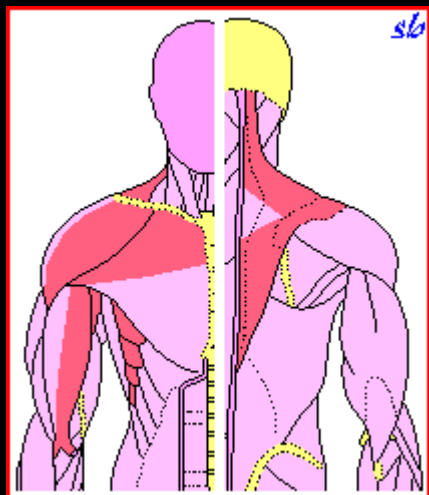
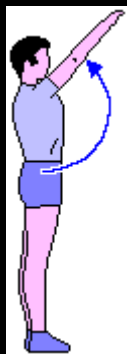
- Trapezio (fasci superiori e inferiori)
- Gran dentato

Oltre 120° (estensione del tronco):

- Quadrato dei lombi
- Sacrospinale
- Psoas iliaco
- Obliquo esterno (o Grande obliquo)
- Obliquo interno (o Piccolo obliquo)

Nota:

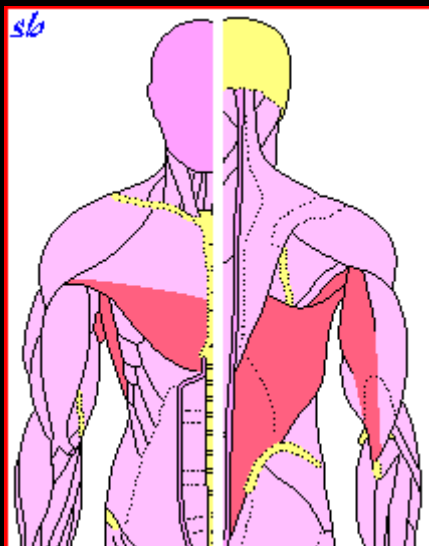
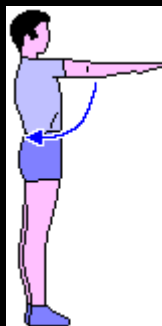
- da 60° a 120° agisce la scapola con una rotazione, trascinando l'omero;
- oltre 150° agisce il tronco che si inclina lateralmente e indietro.



ABBASSAMENTO (sul piano sagittale)

- Piccolo pettorale (abbassatore della spalla)
- Gran dorsale
- Gran pettorale (fasci inferiori)
- Grande rotondo
- Tricipite brachiale (capo lungo)

Nota: se il braccio parte dall'alto agiscono anche i muscoli che abbassano la spalla.

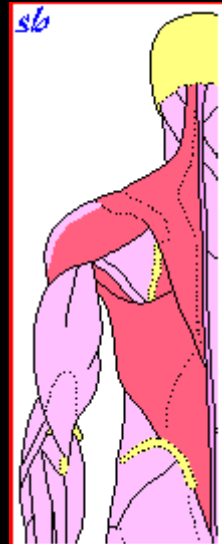
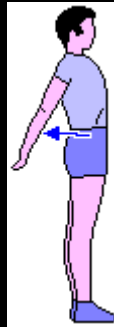


RETROPOSIZIONE (estensione)

- Gran dorsale
- Deltoide (fasci posteriori)
- Grande rotondo

Azione secondaria:

- Romboide e Trapezio (retropositori della spalla)

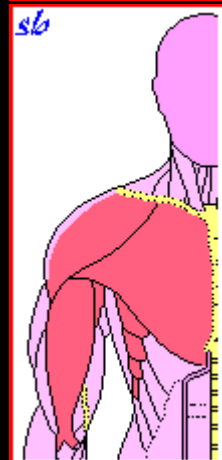
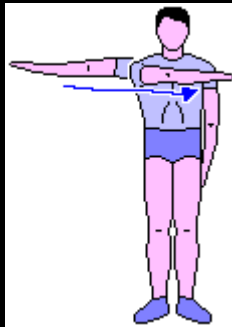


FLESSIONE ORIZZONTALE

(braccio da in fuori a avanti)

- Gran pettorale
- Deltoide (fasci anteriori)
- Coracobrachiale
- Bicipite brachiale (capo breve)
- Gran dentato (antepositore della spalla)
- Piccolo pettorale (antepositore della spalla)

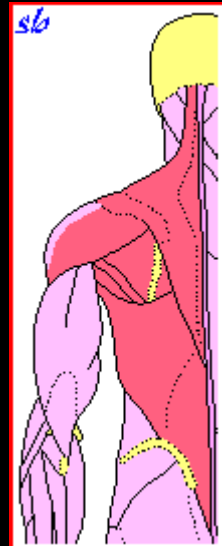
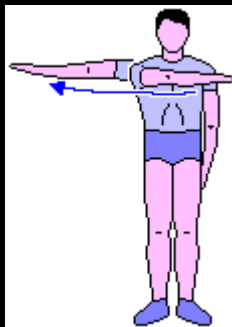
Nota: La flessione orizzontale del braccio, eseguita a gomito flesso, avvicina i capi di inserzione del Bicipite brachiale che, pertanto, agisce con scarsa efficacia.



ESTENSIONE ORIZZONTALE

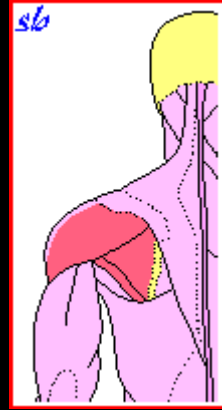
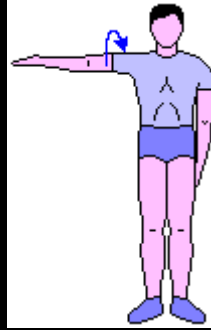(braccio da avanti in fuori)

- Deltoide (fasci posteriori)
- Gran dorsale
- Grande rotondo
- Piccolo rotondo
- Sottospinato
- Romboide e Trapezio (retropositori della spalla)



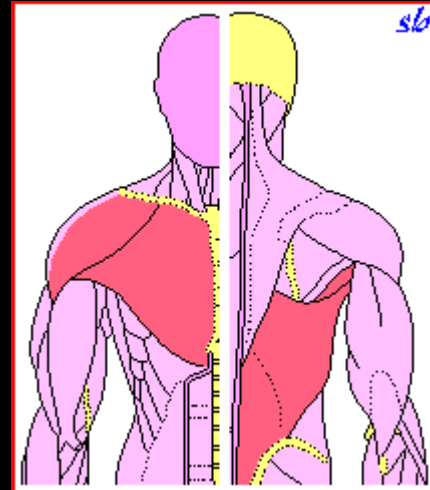
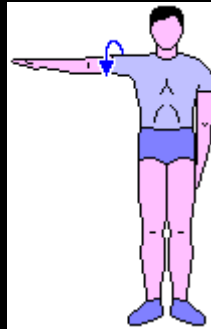
ROTAZIONE ESTERNA

- Sottospinato
- Sopraspinato
- Piccolo rotondo
- Delfoide (fasci posteriori)



ROTAZIONE INTERNA

- Gran dorsale
- Gran pettorale
- Grande rotondo
- Sottoscapolare
- Delfoide (fasci anteriori)

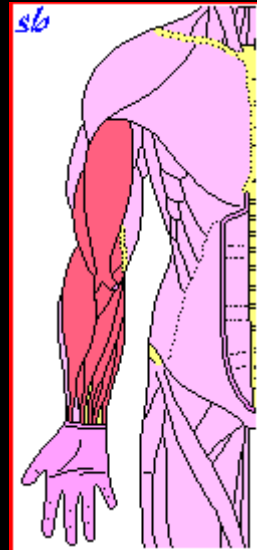
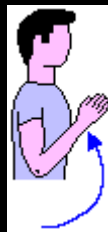

MOVIMENTI DELL'AVAMBRACCIO

FLESSIONE

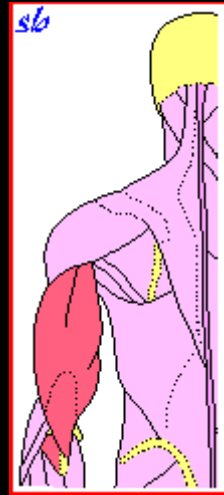
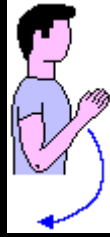- Bicipite brachiale
 - Lungo supinatore (o Brachioradiale)
- Azione secondaria:
- Brachiale anteriore
 - Grande palmare (o Flessore radiale del carpo)
 - Cubitale anteriore (o Flessore ulnare del carpo)
 - Flessore superficiale delle dita
 - Pronatore rotondo
 - Palmare lungo

Nota: Nella flessione dell'avambraccio, eseguita con l'avambraccio supinato, il Bicipite brachiale esercita una azione più efficace rispetto alla posizione di braccio pronato.



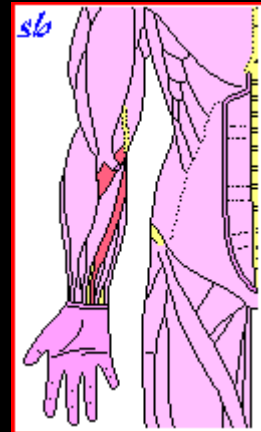
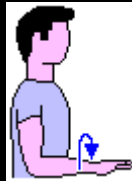
ESTENSIONE

- Tricipite brachiale
- Anconeo



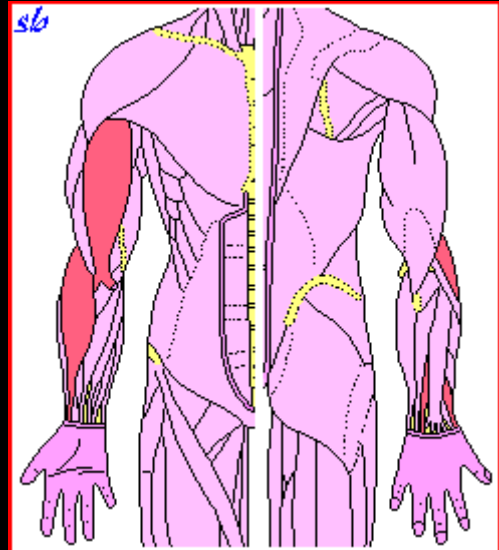
PRONAZIONE (rotazione interna)

- Pronatore quadrato
- Pronatore rotondo
- Palmare lungo



SUPINAZIONE (rotazione esterna)

- Supinatore breve
- Bicipite brachiale
- Lungo supinatore (o Brachioradiale)
- Estensore breve del pollice
- Estensore lungo del pollice



MOVIMENTI DEL POLSO E DELLA MANO

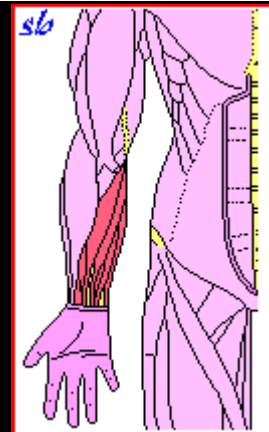
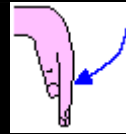
FLESSIONE DEL POLSO

- Grande palmare (o Flessore radiale del carpo)
- Cubitale anteriore (o Flessore ulnare del carpo)
- Flessore superficiale delle dita
- Flessore profondo delle dita

Azione secondaria:

- Palmare lungo
- Palmare breve
- Flessore lungo del pollice

Nota: La flessione del polso, eseguita con il gomito flesso, avvicina i capi di inserzione dei muscoli Grande palmare, Cubitale anteriore e Palmare lungo. Pertanto agiscono con minore efficacia.

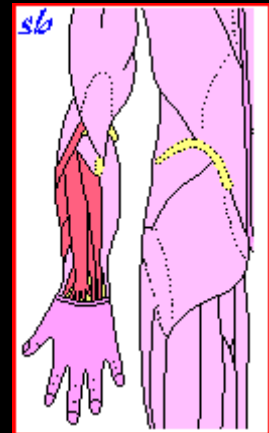


ESTENSIONE DEL POLSO

- Estensore radiale lungo del carpo (o 1° radiale esterno)
- Estensore radiale breve del carpo (o 2° radiale esterno)
- Cubitale posteriore (o Estensore ulnare del carpo)
- Estensore comune delle dita

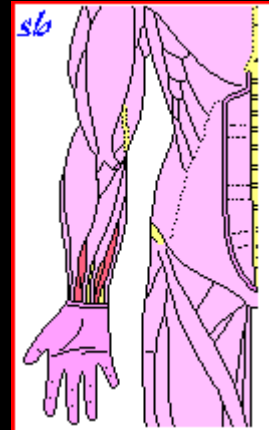
Azione secondaria:

- Estensore lungo del pollice
- Abducente lungo del pollice



FLESSIONE DELLE DITA

- Flessore profondo delle dita
- Flessore superficiale delle dita
- Lombricali
- Interossei palmari e dorsali
- Flessore lungo del pollice



ESTENSIONE DELLE DITA

- Estensore comune delle dita
- Estensore proprio dell'indice e del mignolo
- Lombricali
- Interossei volari
- Estensore lungo del pollice
- Estensore breve del pollice

